

Juan Daniel Colín Garnica¹, Jorge Luis Pérez González¹, Scarlet Prieto Rodríguez²,
 Lisbeth Camargo Marín², Mario Guzmán Huerta y Verónica Medina Bañuelos¹.
 (juan.colingarnica@gmail.com, vera@xanum.uam.mx)

Se presenta un método automático para la segmentación y medición del fémur fetal. El algoritmo comienza con un filtrado de la imagen y el uso de operadores morfológicos para resaltar la estructura del fémur; posteriormente se aplica un umbral de intensidad y se limpia la imagen con una operación de apertura. Las regiones son analizadas mediante una métrica normalizada que toma en consideración cuatro parámetros: intensidad, longitud, centroide y entropía. La región que presenta la métrica de mayor valor es seleccionada como fémur y es adelgazada hasta obtener una estructura de un pixel de ancho. A partir de ella se obtienen los extremos del fémur para su medición, previo análisis de la curvatura con un criterio de ángulos. El método fue probado con 46 imágenes de US: 19 de segundo trimestre (edad gestacional de 20 ±2 semanas) y 27 de tercer trimestre (edad gestacional de 33 ±3 semanas); se obtuvo una correlación de 0.9916 con respecto a la medición realizada por un experto; el error entre la medición automática y la manual fue de 1.67±1.65 mm. Los resultados obtenidos son consistentes y muy similares a los del experto, por lo cual el método desarrollado puede ser adaptado para su uso clínico.

- 46 imágenes de US fetal modo-B.
- Equipo GE Voluson E8.
- Resolución 0.11x0.11 mm².

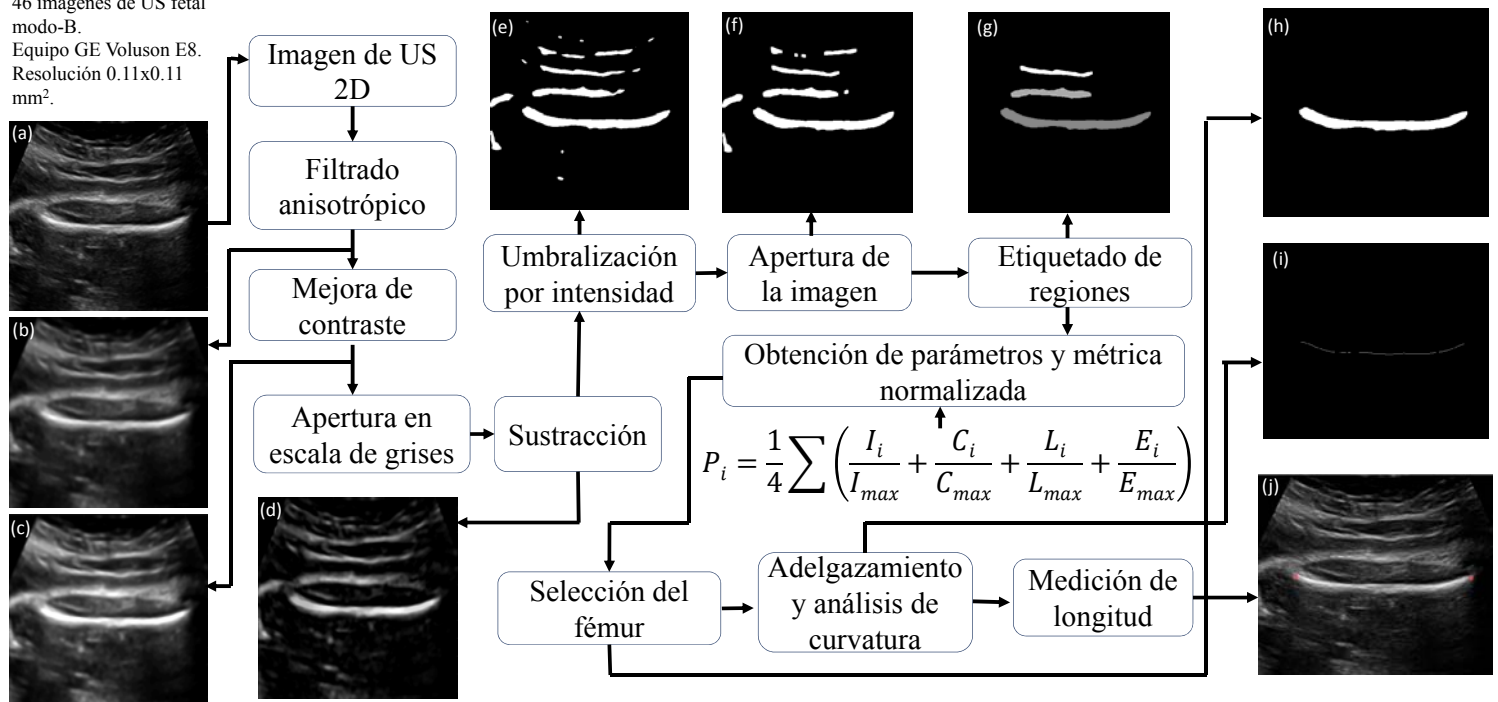
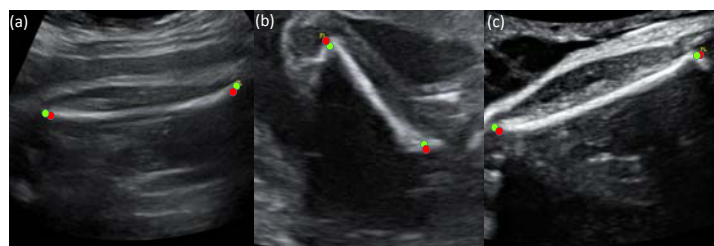


Diagrama metodológico con los respectivos resultados después de cada etapa. (a) Imagen Original. (b) Imagen filtrada. (c) Alargamiento al histograma para mejora de contraste. (d) Resta de la imagen (c) con su procesamiento de apertura. (e) Imagen binaria. (f) Limpio de la imagen. (g) Resultado de eliminar las regiones pequeñas. (h) Selección de la región que presentó la métrica de mayor valor dada por la ecuación. (i) Estructura adelgazada a un pixel de ancho. (j) Imagen original con los marcadores que denotan los extremos del fémur.



Resultados finales del método. En rojo se observan los marcadores colocados por el experto y en verde los encontrados por el método automático (a y c) Imágenes de tercer trimestre. (b) Imagen de segundo trimestre

El método propuesto de medición del fémur será incorporado en un sistema de fetometrías automáticas, junto con los módulos de medición de diámetro biparietal y circunferencias craneana y abdominal. Los resultados obtenidos son consistentes (error < 2mm) y muy similares a los del experto (correlación > 99%), por lo que el método desarrollado puede ser adaptado para su uso clínico.

Referencias

- Shrimali, V., Anand, R. & Kumar, V. (2009). Improved segmentation of ultrasound images for fetal biometry using morphological operators. 31st Annual International Conference of the IEEE EMBS, 459-462.
- Mukherjee, P., Swamy, G., Gupta, M., Patil, U. & Krishnan, K. (2010). Automatic detection and measurement of femur length from fetal ultrasonography. SPIE Medical Imaging. International Society for Optics and Photonics, pp. (762909) 1-9.