

PROYECTO E-NABLE SOBRE EL DESARROLLO DE PRÓTESIS MECÁNICAS POR IMPRESIÓN 3D

Ing. Eric Alberto Perez Lorea, Dr. Antonio Sánchez Uresti, Dr. Carlos Enrique Barrón Gámez, Rafael Eduardo López Barrón, Ana Fernanda Terán Arizpe, Dr. med. Edelmiro Pérez Rodríguez, Dr. med. Santos Guzmán López

Facultad de Medicina y Hospital Universitario “Dr. José Eleuterio González”, Universidad Autónoma de Nuevo León

ibhu@uanl.mx

RESUMEN

Actualmente en México los índices de pérdidas de miembro superior por accidentes o por causas congénitas se encuentran en aumento. La pérdida de una mano ocasiona problemas para reintegrarse a la sociedad de una manera adecuada, sin embargo existen métodos para intentar sustituir la función de los miembros. Una prótesis es una extensión artificial que reemplaza o provee una parte del cuerpo que falta por diversas razones. Una prótesis debe reemplazar un miembro del cuerpo dando casi la misma función que un miembro natural sea una pierna o un brazo. Una prótesis de mano mioeléctrica tiene un costo muy elevado. Debido a su alto costo y complejidad estas prótesis no son viables para personas o familias con un ingreso bajo. Aunado a que los dispositivos no se adaptan a el rápido crecimiento en niños y esto limita su uso, su mantenimiento y su remplazo. La frecuente necesidad de realizar cambios, reparaciones y mantenimiento de las prótesis nos llevó a buscar una solución en prótesis impresas en 3D de bajo costo. El objetivo del proyecto era reemplazar implementación existente tomando en cuenta la calidad de vida y el uso diario de las piezas. El sistema es llamado Cyborg Beast, y consiste en un modelo computarizado en 3D que reemplaza los dedos y con un movimiento de muñeca, permite la extensión y flexión de las falanges de la mano. El siguiente paso era ayudar a los pacientes que se encuentran en el área de rehabilitación del hospital universitario. Con ello desarrollar un protocolo para que el área de Ingeniería Biomédica del Hospital Universitario ayudé a personas proveyendo prótesis de bajo costo.

1. INTRODUCCIÓN

En la época actual existen diversos métodos para producir prototipos de piezas, sin embargo una forma muy común actualmente y de muy bajo costo es la impresión 3D. Esta consiste en un grupo de tecnologías de fabricación por adición donde un objeto tridimensional es creado mediante la superposición de capas sucesivas de material. Las impresoras 3D son por lo general más rápidas, más baratas y más fáciles de usar que otras tecnologías de fabricación por adición, aunque como cualquier proceso industrial, estarán sometidas a un compromiso entre su precio de adquisición y la tolerancia en las medidas de los objetos producidos. Esta tecnología resulto ser bastante útil para producir prototipos de objetos personalizados. Es así como resulto ser la mejor opción para construir prótesis de bajo costo, para pacientes de bajos recursos.

2. TEORÍA

Anatomía de la mano

La mano se subdivide en tres partes:

- **Carpó.** Es la región proximal de la mano y se encuentra formada por ocho pequeños huesos denominados carpianos que forman la muñeca.
Fila proximal: escafoides, semilunar, piramidal, pisiforme.
Fila distal: trapecio, trapecoide, grande, ganchoso.
- **Metacarpo o palma** es la región intermedia de la mano, constituida por cinco huesos denominados metacarpianos.
- **Falanges.** Huesos de los dedos, conforman la parte distal de la mano. El pulgar tiene dos falanges, mientras que el resto de los dedos tiene tres falanges (distal, media y proximal).

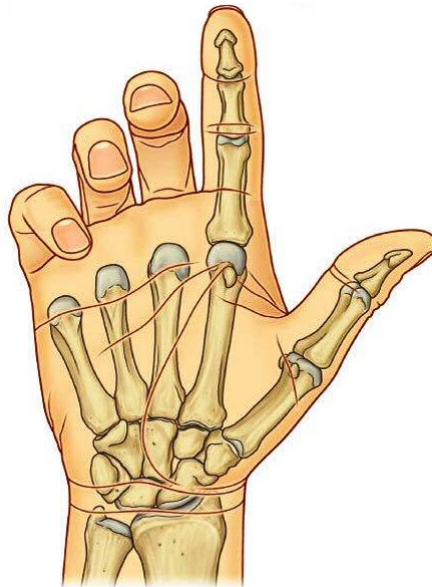


Fig. 1 Composición de la mano

El antebrazo está formado por dos huesos: el hueso lateral, el radio y el hueso medial, el cúbito. La articulación radiocubital distal permite que el extremo distal del radio se desplace anteromedialmente sobre el cúbito. Esta articulación permite principalmente realizar abducción, aducción, flexión y extensión de la mano. Fig 1

La articulación de la muñeca está formada por tres articulaciones principales: articulación radiocubital distal, articulación radiocarpiana, articulación mediocarpiana. La amplitud media del movimiento de la muñeca es de 70° para la extensión y de 80° para la flexión.

Una de las principales funciones de la mano es agarrar y manipular objetos. Para agarrar objetos se suele necesitar flexionar los dedos enfrentándolos al pulgar. Las manos no solo son indispensables en las actividades fundamentales concernientes a protección, comida,

combate y perpetuación, sino en la creación, tal como construir, dibujar, modelar y hasta pensar. La mano es el órgano funcional que distingue a la especie humana.

Alteraciones congénitas

Las alteraciones congénitas afectan aproximadamente entre el 1 y 2% de todos los recién nacidos vivos y las alteraciones en las extremidades superiores se observan en aproximadamente el 10% de estos pacientes. Se estima que la incidencia actual de malformaciones o alteraciones congénitas en la mano es de 2.3 casos por cada 1,000 nacidos vivos

Se han descrito múltiples clasificaciones para ordenar la amplia diversidad de malformaciones congénitas de la mano. La establecida por Swanson es la acordada por la International Federation of Societies for Surgery of the Hand y es la habitualmente empleada. Divide las malformaciones en seis grupos de los cuales nos enfocaremos en defectos de formación zonal y bridas amnióticas.

Defectos de formación zonal

Déficits Transversales

Producen las llamadas amputaciones congénitas. Según el nivel de la afectación se denominan: Fig. 2

- Amelia: ausencia completa del miembro superior.
- Hemimelia: ausencia de antebrazo y mano.
- Acheiria: ausencia de mano.
- Adactilia: ausencia de metacarpo y falanges.
- Afalangia: ausencia de todas las falanges.

Déficits Longitudinales

Déficit central

Ausencia de dedos y metacarpianos del eje central de la mano, estando presentes el radio y el cúbito.

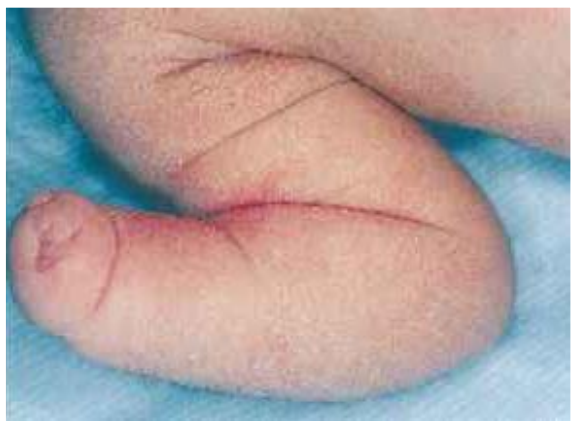

Fig. 2 Alteración Congénita de Formación Zonal

Bridas Amnióticas

Presentan una prevalencia de 1:1,200 a 1:15,000 nacimientos. Dichas bridas forman un anillo de constricción en cualquier parte fetal con una consecuente alteración de la estructura ya sea disrupción, deformación o amputación, comúnmente afecta a las extremidades en los segmentos distales, incluyendo la mano. El pronóstico final depende de la gravedad de la malformación y del segmento afectado. Siendo el tratamiento desde una corrección plástica hasta el uso de una prótesis.

Lesiones traumáticas de mano

De la totalidad de lesiones, las de la mano constituyen entre 6.6% y 28.6%

En nuestro país, González-Pérez y San Miguel-Rodríguez publicaron los resultados de un análisis retrospectivo sobre lesiones traumáticas de la mano, registradas en el Instituto Mexicano del Seguro Social. En su comunicación indicaron que de un total de 15,080 egresos hospitalarios, 4,008 pacientes tuvieron algún tipo de lesión traumática en la mano, correspondiendo a 26.5 lesiones por cien egresos.

Se observa que el sexo masculino es dominante y el grupo de edad con el porcentaje más elevado de lesiones fue el comprendido entre 20 a 29 años. Fig 3.

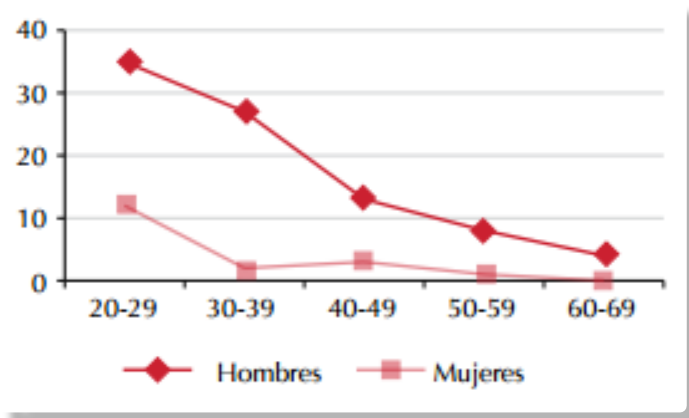


Fig. 3 Grafica de Hombres Dominantes en Lesiones Traumáticas

En cuanto al tipo de lesiones presentadas, el primer lugar lo ocupan las heridas de la muñeca y de la mano correspondiendo a 21.7% de la población lesionada, el segundo lugar corresponde al machacamiento de muñeca con una población de 16.3%, en tercer lugar las amputaciones del segundo al quinto dedo con una población de 13.5%, en quinto lugar se encuentra la amputación de mano a partir de la muñeca con población de 7%. Estas lesiones ocurren, principalmente, durante la realización de actividades industriales en adultos jóvenes y muchas de estas afectan la mano dominante por lo que trastornan la capacidad o desempeño del paciente, alterando el desarrollo de sus actividades laborales y sociales.

De acuerdo con lo presentado observamos que el tratamiento de estos pacientes requiere del manejo multidisciplinario y conjunto, ya que estas lesiones adquieren gran importancia por ser una región anatómica de excepcional valor, por su utilización en casi todas las profesiones u ocupaciones. Cualquier nivel de amputación, lleva a un grado de incapacidad que puede limitar al individuo incluso para realizar actividades tan elementales como la

alimentación y el aseo personal de manera permanente, requiriendo posteriormente la readaptación laboral con el alto impacto económico que esto conlleva.

3. PARTE EXPERIMENTAL

El proceso de construcción de la prótesis depende básicamente de las necesidades de los pacientes. El modelo inicial está basado para un paciente con la falta de falanges, pero con una articulación de muñeca funcional. Sin embargo para el proceso de diseño de los prototipos se generó una interfaz donde se colocan las características de la mano del paciente y se genera el diseño personalizado.

Los primeros prototipos de prótesis diseñados para pacientes exclusivamente con falta de falanges y una articulación de muñeca funcional, ya están siendo utilizados de manera correcta. Personal en el área de rehabilitación del Hospital Universitario, busca nuevos pacientes diariamente para ser parte del programa y con ello apoyar a más personas con estas características. Fig.4



Fig. 4 Prótesis Mecánicas elaboradas en el HU

4. CONCLUSIONES

Actualmente se trabaja en mejorar la interfaz de desarrollo de prótesis de miembro superior, para aumentar su alcance y hacerla de manera paramétrica, con ello facilitar la admisión de pacientes al programa y aumentar el alcance de las prótesis, incluyendo el antebrazo y la articulación del codo.

Con estas modificaciones el sistema de diseño del prototipo será más intuitivo y completo, con ello se podrá acceder a características más completas.

El proyecto ha logrado ser socialmente impactante, ya que constituye un proceso general en el Hospital Universitario, desde generar la tecnología, hasta ayudar a los pacientes a reincorporarse a la sociedad. Gracias al grupo de trabajo multidisciplinario y a los miembros del proyecto e-Nable, se podrán seguir desarrollando diseños mucho más complejos y prototipos que ayuden a más personas con esta discapacidad.

BIBLIOGRAFÍA

1. **Cailliet, R. Anatomía Funcional del Codo, la Muñeca, la mano y los dedos. En Cailliet, R. (2006). Anatomía funcional, biomecánica. Marbán.**
2. **Drake R., Vogl A., Mitchell, A. (2011). GRAY Anatomía para estudiantes. Madrid: Elsevier.**
3. **Passos da Rocha, F. , André Pires, J. , José Fagundes, Saulo da Cunha. (2013). Síndrome de bridas amnióticas. Relato de un caso de tratamiento quirúrgico y revisión de la literatura. Cirugía plástica ibero-latinoamericana, Vol. 39 - N° 2, pp. 181-186**
4. **Vidal Ruiz C. , Pérez Salazar M. , Calzada Vázquez C. , Castañeda Leeder P. (2012). Anomalías congénitas más comunes de la mano. Revista Mexicana de Ortopedia Pediátrica, Vol. 14, pp. 5-11**
5. **Osnaya H., Romero J., Mondragón M., Ochoa G., Escoto J. (2014). Estudio epidemiológico de las lesiones traumáticas de mano en un Centro Médico de Toluca, Estado de México. Cirugía y Cirujanos, Vol. 82, pp.511-516**
6. **Zárate J. & Espinosa A. (2013). ¿Cuánto valen las lesiones de la mano?. Acta Ortopédica Mexicana, Vol. 27(5), pp. 345-349**
7. **López L. & Estrada R. (2009). Repercusión Ocupacional de las Amputaciones Traumáticas en Dedos de la Mano por Accidente de Trabajo. Medicina y Seguridad del trabajo, Vol. 55 (217), pp.41-48**
8. **González C. & San Miguel R. (2001). Lesiones traumáticas de la mano. Estudio epidemiológico. Revista Mexicana de Ortopedia y Traumatología, Vol. 15, pp. 230-234.**